Az anus atresia diagnosztikája, kezelése és gondozása

Dr. Máttyus István
SE I. sz. Gyermekklinika

Bevezető kérdés-1: melyik szerv rendellenessége nem szokott társulni anus atresiával?

- A. szív
- B. vese
- C. gerinc
- D. agy
- E. nyelőcső

Bevezető kérdés-2: Melyik anus atresiára vonatkozó állítás nem igaz ?

- A. Az anus atresia 90%-ban sipollyal jár együtt
- B. Az anus atresia születés előtt diagnosztizálható
- C. Az anus atresia 50%-ban más fejlődési rendellenességgel társul
- D. Az anus atresia számos kromoszóma eltérésnél kialakulhat
- E. Az újonnan képzett végbélnyílást rendszeresen tágítani kell

Az anus fejlődése

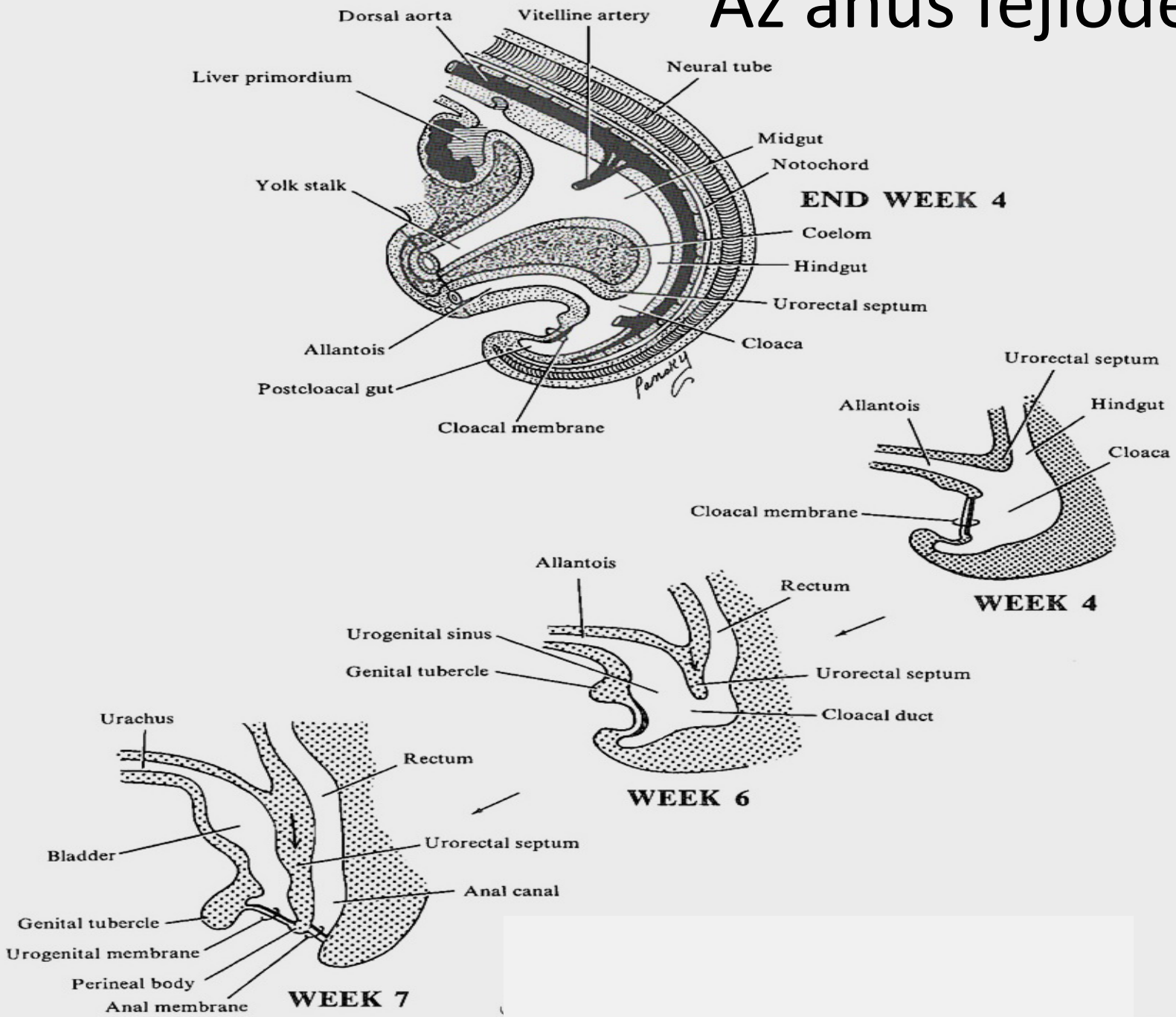

Az anus atresia gyakorisága, társuló rendellenességek

- Gyakoriság: 1:2000-1:5000
- 50%-ban egyéb rendellenességek:
  - VACTERL= (Vertebra, Anus Cor, Trachea, Esophagus, Ren, Limb) sporadikus de elsőfokú rokonok között halmozódhat, ilyen esetekben több mutációt is találtak
  - M. Down = 21 trisomia (5-6 %), fistula nincs.
  - Currarino szindr.: AD, sacralis csigolya hiány, presacralis teratoma + anus atr. 7q36-on kóros gén
  - Townes-Brocks szindr.: AD, anus atr., végtag és fül rendellenssség. 16q12.1-en kóros gén

Az anus atresia genetikai okai

- A betegek 4-11 %-ában genetikai háttér igazolható, 17 különböző kromoszómán találtak elváltozást
- Az anus kifejlődését számos gén irányítja, kaszkádszerűen megfelelő sorrendben, megfelelő mértékben expresszálódnak. Mutációjuk rendellenességet okoz.

Anus atresia környezeti okai

- Ritkán lehet környezeti tényezőt igazolni
- Anyai betegségek várandósság alatt: diabetes, asthma, lázas betegség, epilepszia, A- vitamin hiány, Folsav hiány, pajzsmirigy betegség. Fogamzás előtti anyai obezitás (diabetogén hatás miatt?)
- Mesterséges megtermékenyítés, ikerterhesség
- Koffein, nikotin hatás, 2000 m feletti magasság
- Apai tényezők: dohányzás
- Teratogén hatás: adriamycin, etiléntiourea: megfelelő gének expresszióját zavarjákmeg

Diagnózis

- Intrauterin diagnózis nem lehetséges
- Születés utáni alapos fizikális vizsgálat, sipoly és társuló rendellenességek keresése.
- Anus helyének ultrahang vizsgálata – zárt szakasz hosszának megmérése, régebben rtg- Columbia felvétel
- Elvégzendő vizsgálatok: (Közel 50 %-ban VACTERL!)- társuló rendellenességek keresése
  - hasi ultrahang
  - Gerinc röntgen/ultrahang
  - Szív ultrahang

Kép fiúnál

Kép leánynál

Súlyos multiplex rendellenesség

Röntgen- Columbia felvétel

- Ma ritkán végzik – helyette ultrahang
- 24 órás korban informatív

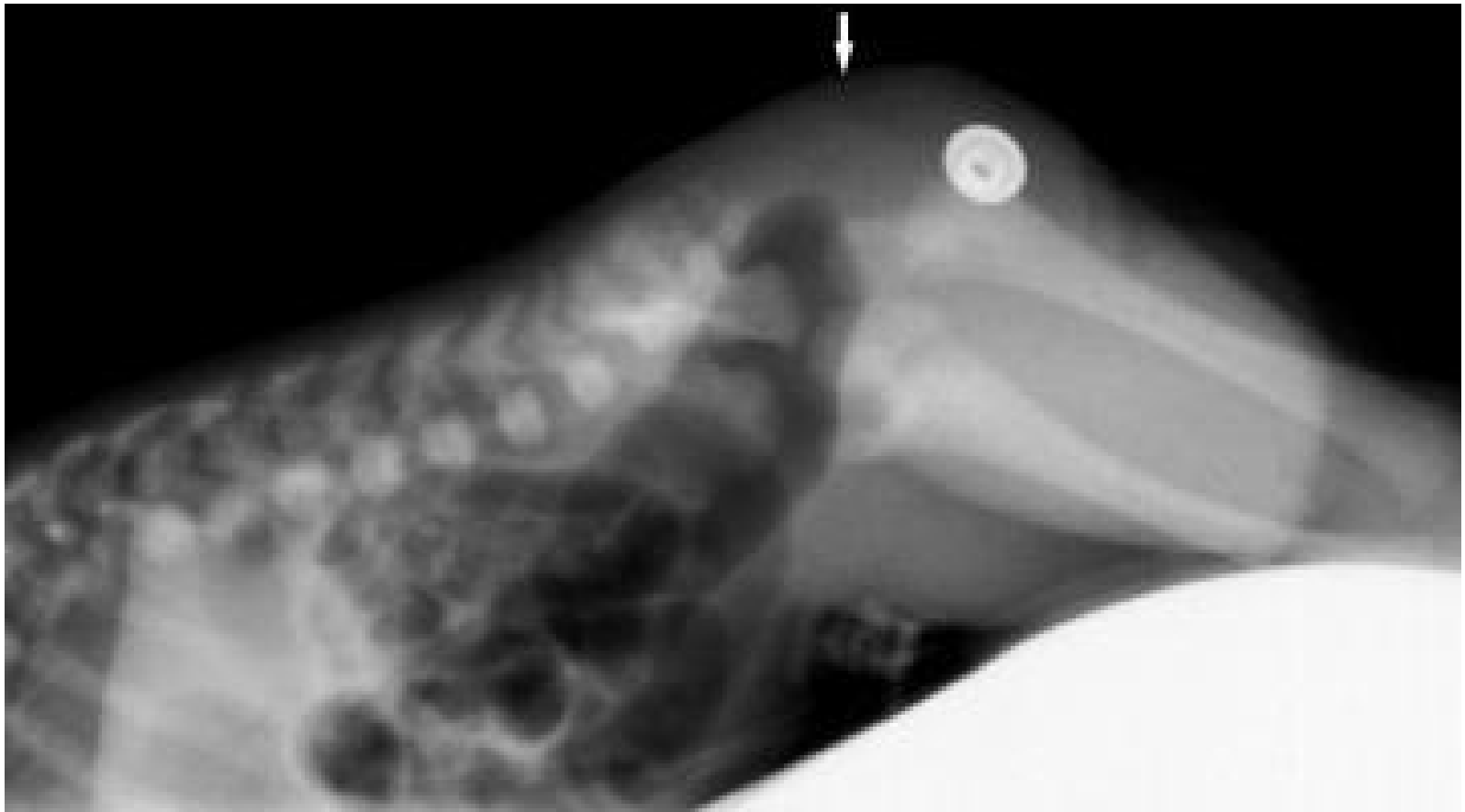

Ultrahang

- Nincs sugárterhelés
- Sok információ a sphincterről, lágyrészekről is

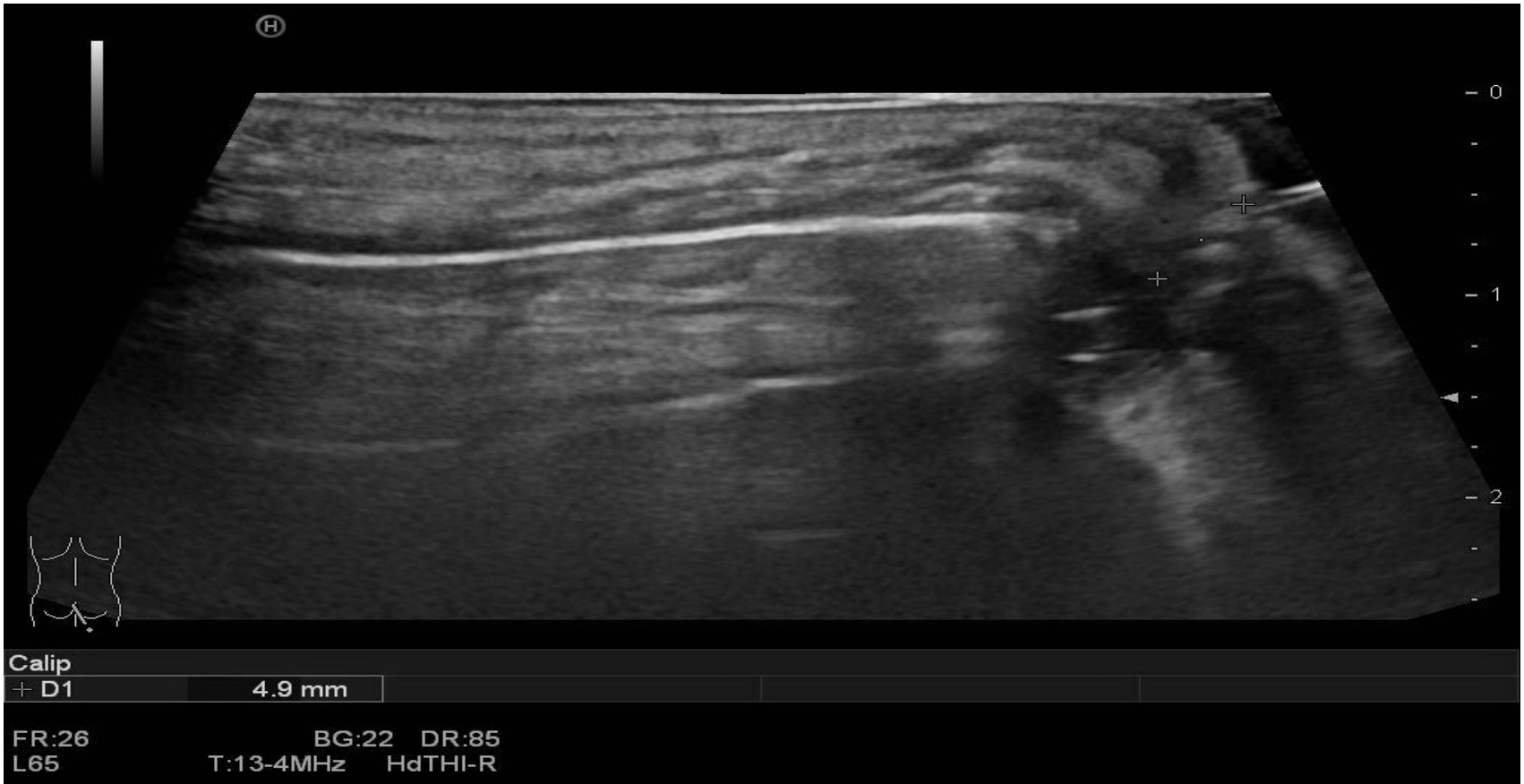

Sphincter ultrahang képe

Az anus atresia formái

fiúkban

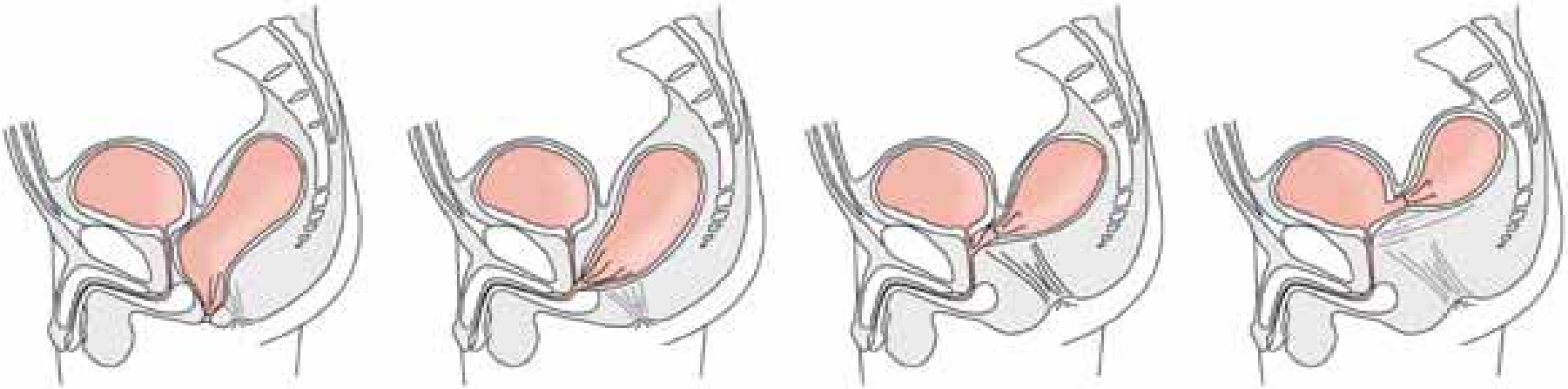

leányokban

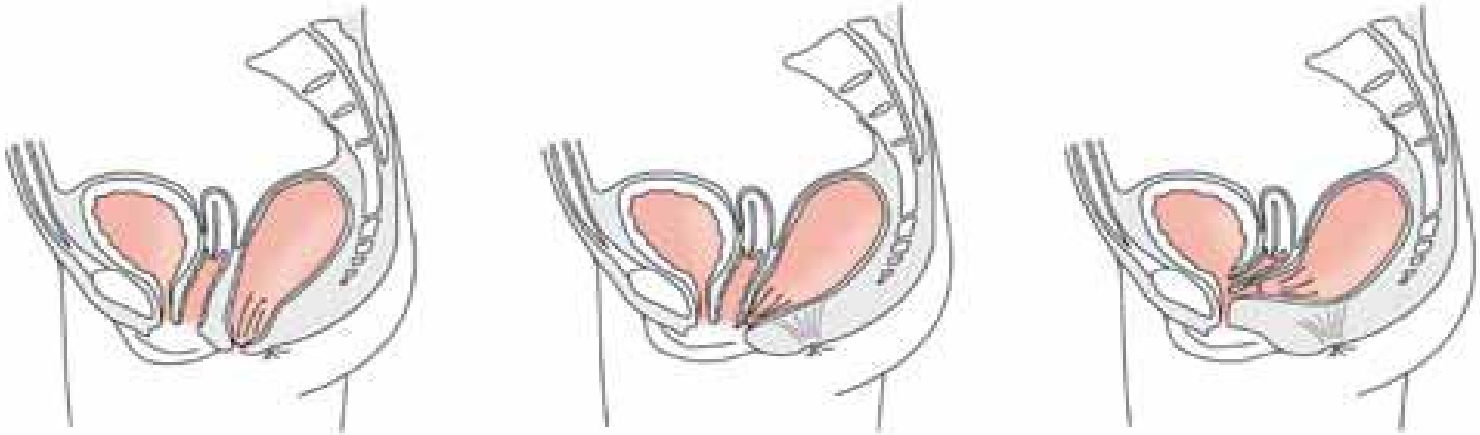

Anus atresia kezelése

<u>Széklet (meconium) ürülés biztosítása az első életnapok folyamán</u>

- A) ha rövid a zárt szakasz: rögtön végleges anus képzés („cut back”)
- B) kislány és vastagabb sipoly: sipoly tágítása a székletürülés biztosítására
- C) Hosszabb a zárt szakasz, nincs tágítható sipoly: Sigmoidostoma képzés

Sigmoidostomás beteg ellátása

- Széklet felfogása stomás zsákkal
- Idővel a distális bélkacs kontrasztos feltöltése röntgen alatt- sipoly keresése
- Anus képző műtét megtervezése (általában 2-4 hónapos korban, 5 kg testtömeg felett)

Anus képző műtét (posterosagitalis anorectoplastica = PSARP sec. Peña)

- Meglévő sigmoidostoma vagy tágított perinealis sipoly mellett végzendő
- Lényege: anusnyílás helye felől a végbél sphincteren történő áthúzása + sipoly zárása
- Akkor érdemes elvégezni, ha a beteg székletürítés tekintetében előreláthatóan kontinens lesz
- Nagyon kell vigyázni műtét során a hólyagműködést szabályozó idegekre, sérülésük esetén vizelet inkontinencia alakulhat ki!
- Műtét után a képzett végbélnyílást rendszeresen tágítani kell, több hétig semmilyen egyéb manipulációt (kúp adása, hőmérőzés) nem szabad itt végezni.

Sigmoidostoma zárása

- Anus képző műtét után kb 4 héttel, ha a képzett végbélnyílás rendben van
- Előtte a bélrendszert ki kell tisztítani
- Zárás után a széklet az új végbélnyíláson át fog ürülni, körülötte a bőr felmaródása várható

Anus atresia késői szövődményei

- Székrekedés (nem igazi szövődmény, diétával, székletlazítókkal egyensúlyban tartható)
- Vizelet inkontinencia, hólyag beidegzés sérülése következtében, élethosszig önkatéterezést igényel
- Széklet inkontinencia, főleg magas atresia esetén, ha tartós, sigmoidostoma jobb életminőséget biztosít
- Sexuális funkciózavarok, főleg súlyos, kombinált rendellenesség esetén