Sclerotisalo cholangitis és IBD: van új a nap alatt

Müller Katalin Eszter

2018.

Agenda

Definició, dg, klinikum

IBD és SC

Patomechanizmus

Új terápia?

Sclerotisalo cholangitis gyermekkorban

A. A PSC a leggyakoribb forma gyermekkorban

B. Gyakrabban fordul elő gyermekkorban más betegséghez társulva

C. Nincs neonatalis formája

D. Az IgG4-betegséghez társuló forma a leggyakoribb.

Sclerotisalo cholangitis

Krónikus, progresszív betegség

Intra- és/vagy extra hepatikus epeutak krónikus gyulladása és fibrózisa

Etiológia:

Felnőttkor:	PSC - primer
Gyermekkorban	Neonatalis
	PSC
	SC– autoimmun vonásokkal
	Egyéb betegséggel társuló
	Langerhans-sejtes histiocytosis
	Primer immundeficienciák

Clinics Research in Hep and Gastroent 2012;36,530-535

Tünetek és diagnózis

Tünetek gyak

viszk

késői

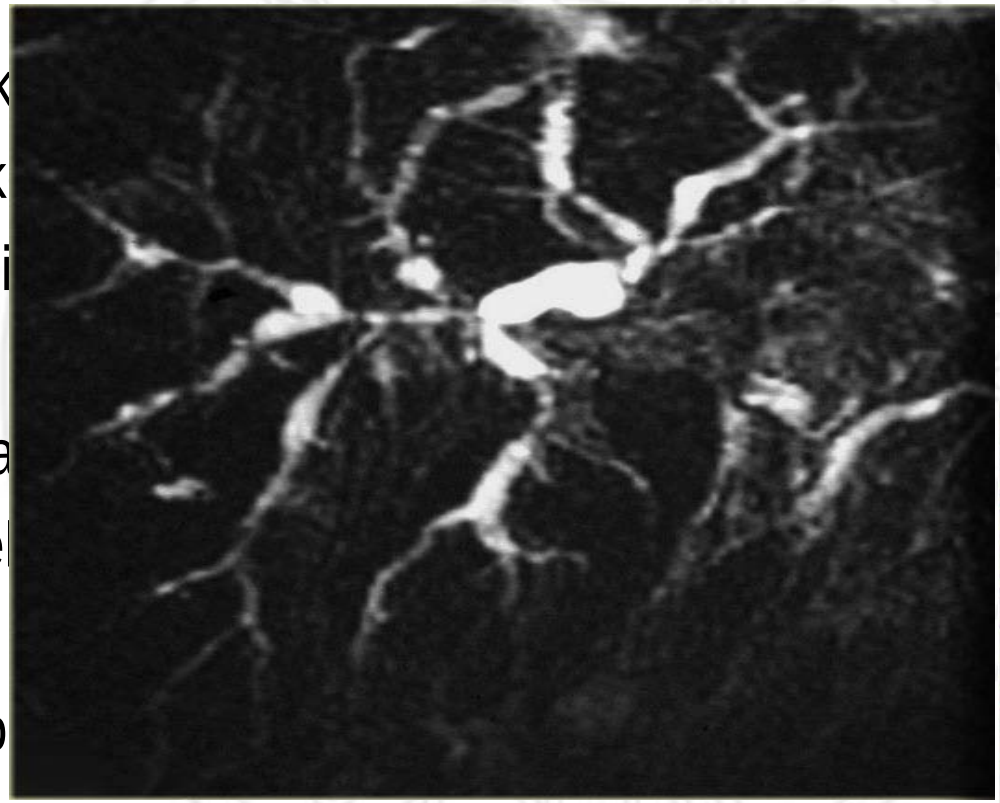

Arq Gastroent 2017;4:286-91

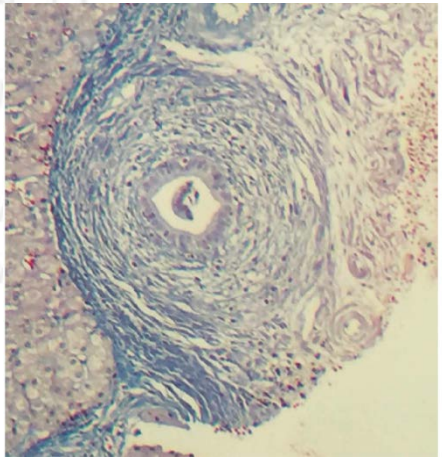

Cholestasisra

Autoantiteste

MRCP és bio

Nincs hatásos kezelés, LTX nélkül 12-13 évvel később 50%

Nomenklatúra: ASC vs. PSC?

SC – autoimmun vonásokkal

Autoimmun hepatitissel – overlap sy. (ASC)

IBD – ANCA pozitivitás

Primer SC

patológiai és klinikai kép hasonló

nincs autoimmun antitest

.

Elkülönítésük nem mindig egyértelmű az irodalomban és mindennapokban sem

Mi különbség?

Immunszuppresszív szerekre adott válasz miatt más a prognózis

IgG4 sclerotisalo cholangitis

IgG4 szisztémás autoimmun betegség (nyálmirigy, nyirokcsomó, vese, retroperit fibrosis)
Autoimmun pancreatitis (ddg: cc)

IgG4 asszociált sclerotisalo cholangitis – fibro-inflammatorikus folyamat
DDg: hosszú segmentális szűkületek, prestenotikus tágulattal
IBD aránya hasonló
Jól reagál szteroidra

Int. J. Exp. Path. (2014), 95, 209–215

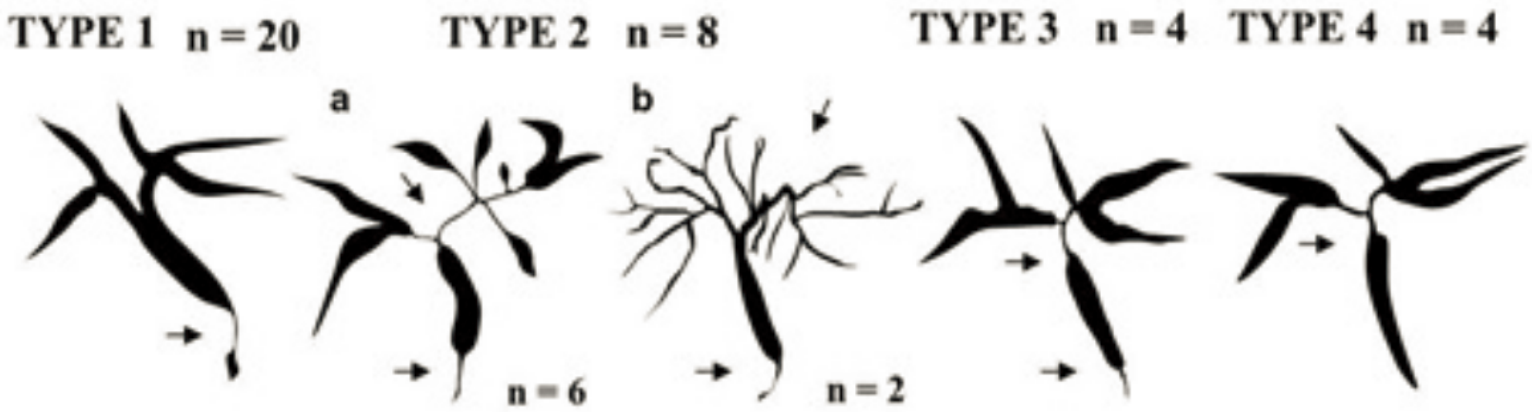

IBD és autoimmun májbetegség

SC 70%–80%-ában van IBD

IBD-s betegeknél 1.4%–7.5%-ban SC

SC-s betegekben gyakoribb az UC (70-80%)

Gyermekkori adatok:

Autoimmun májbetegségben - IBD	43%
Sclerotisalo cholangitisben IBD	76%
IBD-ben – autoimmun májbetegség	7-8%

JPGN 2016;63:259-64
JPGN 2018 Feb 21.
Inflamm Bowel Dis 2015;21:2848–2856

HUPIR

2007.01.01-2016.12.31. 1527 IBD

„Májbetegség”	53 gyermek	3,4%
SC	30 gyermek	1,9%

Vojnisek Zs. MGYGT 2017

AILD – gyermekkori IBD-ben

IBD n= 620

AILD n=46 (7,6%)

SC: 28 (61%)

AIH: 3 (6%)

Overlap sy: 15 (33%)

Extrahepatikus SC 87%

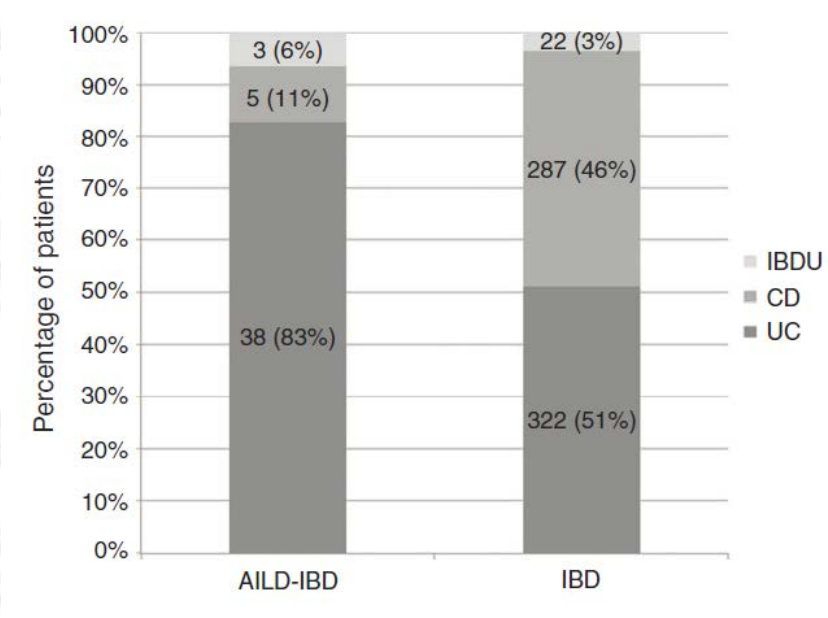

Hepatology 2017;66:518-527
JPGN 2016,l63:259-64

UC – SC fenotípus

Rendszerint **pancolitis** (felnőttekben a proctitis jellemző)

Gyakoribb

backwash ileitis (52% vs. 6%)

rectal sparing (51% vs. 7%)

Pouchitis kockázata nagyobb

UC általában enyhébb

Súlyosabb SC (OLTX vs. SC) kevesebb colectomia (76% vs. 35%)

Clin Gastroent and Hepatol 2012;10.540-46.

Dig Dis Sci 2013;58:2608-14

SC-CD

Mindig érintett a colon!!

Többnyire bal oldali colitis

Gyakoribb az intrahepatikus forma, mint UC-ben

Jobb prognózis

- UC vs. CD LTX: 56% and 15%
- Hepatobil. malignitás 45% vs. 37%

Aliment Pharmacol Ther 2016; 43: 612–620

ASC vs. PSC

607 IBD-s gyerekben:

SC: 29 (5%) Overlap sy 12 (2%) AIH 44 (7%)

Végállapotú májbetegség

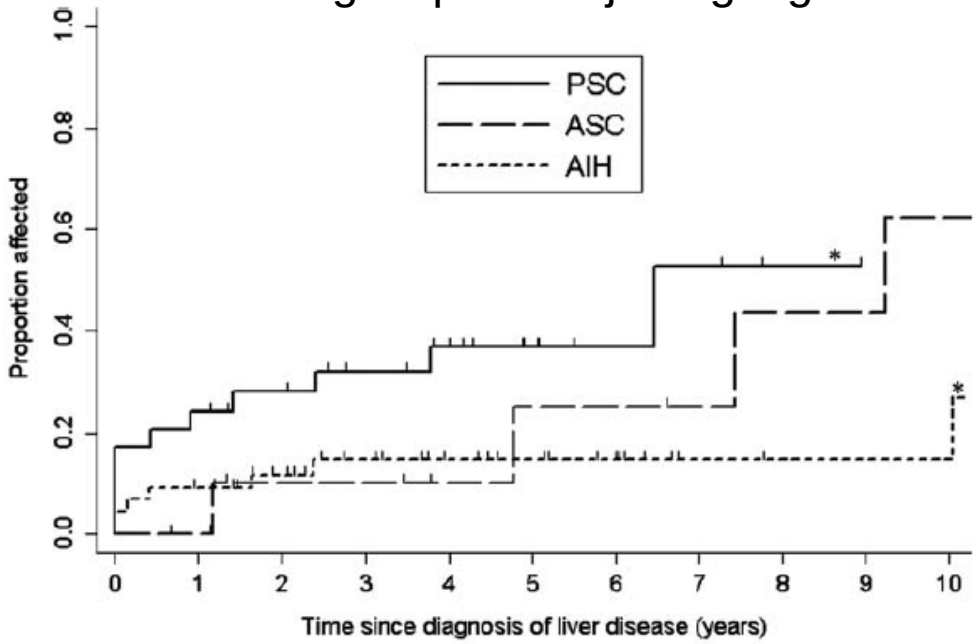

HEPATOLOGY 2013;58:1392-1400

Időbeli kapcsolat

IBD megelőzi a SC-t (22%-25%)

SC-t megelőzi a IBD-t (24%) → keresni kell (calpro, endoszkópia!!)

Egyszerre (54%-60%)

De akár májtx után is indulhat IBD (14-30%) vagy colectomia után SC

Dig Dis Sci 2013;58:2608-2614

JPGN 2016;63:259-64

Prognózis

SC Prognózis

Jelenleg hatásos terápia nem áll rendelkezésre – LTX (20-30%)

Túlélés 5 évnél 85%, 10 évnél 75%

LTX nélkül a beteg fele meghal 12-15 évvel a dg után

Gut and Liver 2018;12:17-29

SC-s IBD-s betegek túlélése rosszabb, mint IBD-ben

Gyakoribb colorectalis tumor 3x (PSC-IBD vs. IBD)

Szoros monitorozás!!!!

Gut; 2005:54:91-96
Gut and Liver 2018;12:17-29
Eur J Gastroenterol Hepatol 2017 29:91–97
Gastroenterology 2017;15:1975-84

Szoros követés

Cholangiocc

Hepatocell cc.

} MRCP/UH + CA-19-9

Colorectalis tu — SC dg-kor colonoscopia, 1-2 évente

Epehólyag tu — 0,8 cm feletti polip – műtét

Inflamm Bowel Dis 2014;20:1655–1667

Regina – SC és IBD

2013. IBD és SC (ANCA poz.): ileocolonicus forma, extrahep. SC

GGT 352, CRP 28, IgG27

SMA poz, ANCA poz. MR: intrahepatikus

induló kezelés: szteroid, UCDA, azathioprine

Ts 54 kg

2015. nyár, fogyás, hasmenés (45kg) !!! IBD terápia módosul

perzisztálóan magas GGT és ALP értékek (150-300)

2015. Decemberében

kontroll endoszkópia: aktív colitis→ biológiai terápia

progrediáló májbetegség: icterus

Regina „dilemmái”

2016. 04. Bél remisszió, progrediáló májbetegség, LTX listára helyezés

2016. Nyártól

- hátfájdalmak (splenomegalia?, negatív rtg)
- Appendicitis? Crohn betegség?→ LTX listára helyezés

2016.12

- Romló hátpanaszok: rtg, MR, EMG, ENG, ODM -7,5!!! (D-vitamin 5000 NE)
- Appendectomia

2017. Szeptember LTX, ODM – 10 z score

Mi segíthet – prediktív faktor?

ALP - surrogate

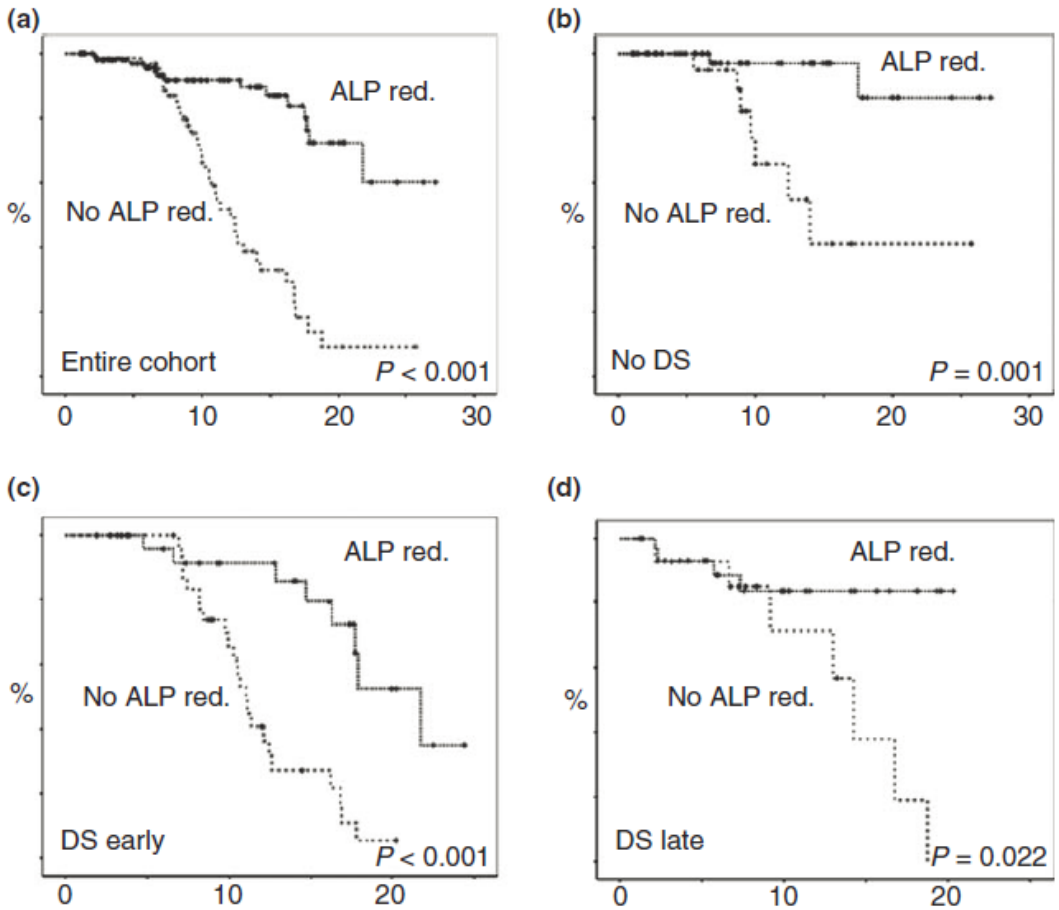

Aliment Pharmacol Ther 2014; 40: 1292–1301

IBD aktivitás – LTX

Relapszus ráta: 77 vs. 53 (41% vs. 28%, p<0,001)

Makroszkópos gyulladás Mayo score 3 vs. 6

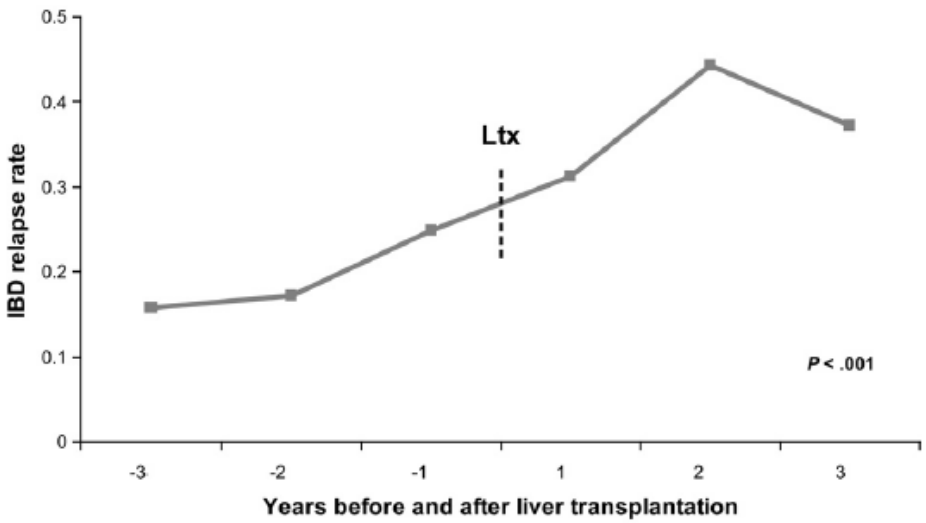

COLECTOMIA LTX előtt?!

Clin Gastroent Hepatol 2013;11:517-523

Mi lehet a magyarázat?

Cirrhosis → T-sejt működés romlik → attenuálja a T-sejt mediált intestinális gyulladást

LTX – T-sejt funkció helyreáll – colon gyulladás romlik

Gut 2011;60:1165–1166

Clin Gastroent Hepatol 2012;10:540-46

Patogenezis

Genetikailag prediszponált betegekben toxicus hatás vagy infekció kapcsán kialakuló epeút károsodás lép fel

Több HLA-haplotípus hozható kapcsolatba PSC-vel

HLA-B8, HLA-DRB1*0301(DR3)

UC esetén ismert HLA-haplotípusok eltérőek

GWAS

Közös gének – PSC, PBC, AIH, IBD-type

CD és UC esetén 110/163

IBD és SC 8/16 (23)

Nat Genet 2017;49:269-273

Clin Immunol 2017 ; 175:115-123

Genetikai szempontból különböző betegségek

Közös gének

Veleszült immunitás

HNF4-α

- KO egérben IBD, tight junction
- Májban génexpresszió 60%

GPR35, MST1R

Adaptív immunitás

CARD9,IL2/IL21/IL2R, BACH2

Lymphocyta – homing

MADCAM-1 – (α4ß7 integrin)

Microbiome : FUT-2 – fucosyl-transferase – H-anitgén

Crohn – energiaforrás

Epe - baktérium összetétel

Clin Immunol 2017 ; 175:115-123

Genetika

BA metabolizmus - bélflóra

SC-IBD

Homing
MADCAM-1 – májban expresszálódik

Áteresztő bél
Bakteriális transzlokáció, endotoxin

Gut and Liver 2018;1:17-29.

Dysbiosis

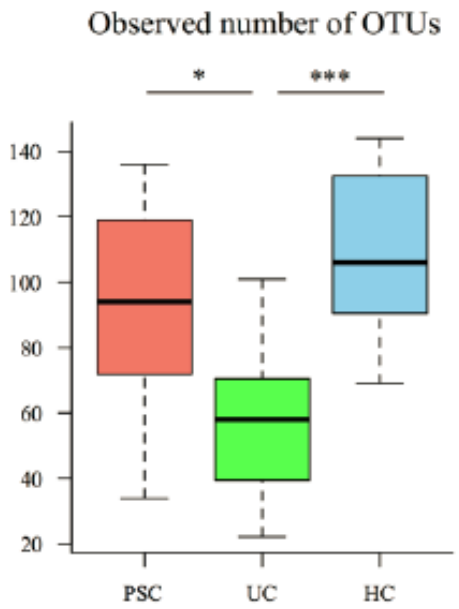

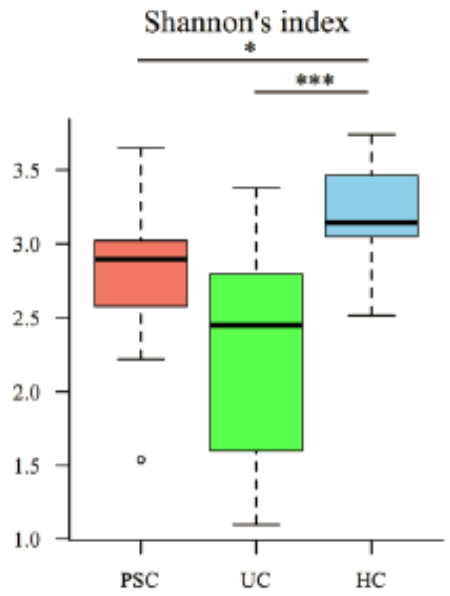

Terápia: antibiotikum – pl. vancomicin

Gut 2017;**66**:1344–1346.

Új terápiás lehetőségek

NorUDCA nem konjugálódik – cholangio-hepatocyta körforgást végez

Obetocholic sav FXR receptoron keresztül csökkenti a toxikus epesavak szint.

Fibrátok peroxisome proliferator-activated receptor agonisták
csökkenti a toxikus epesavak szint., segíti az exkréciót

Apicalis Na-epesav transporter gátlás
csökkenti az epesav szintet,
biokémiai paraméterekben nem volt javulás

Antibiotikumok (vancomicin, minocycline)

Vedolizumab, CCR9 - „homing”

Antifibrotikus hatás – CCR2, CCR5 inhibitor

Összefoglalás

SC gyakran tünetszegényen, későn kerül diagnózisra

SC-s betegek 70-80%-a IBD-s, keressük a jeleit

IBD-s betegeken figyeljük a GGT, ALP értékeket

SC-IBD – külön entitás: jellegzetes lokalizáció + enyhébb aktivitás

Rossz prognózis: szoros követés, képalkotók, tumormarkerek

Új terápiás lehetőségek a látóhatáron